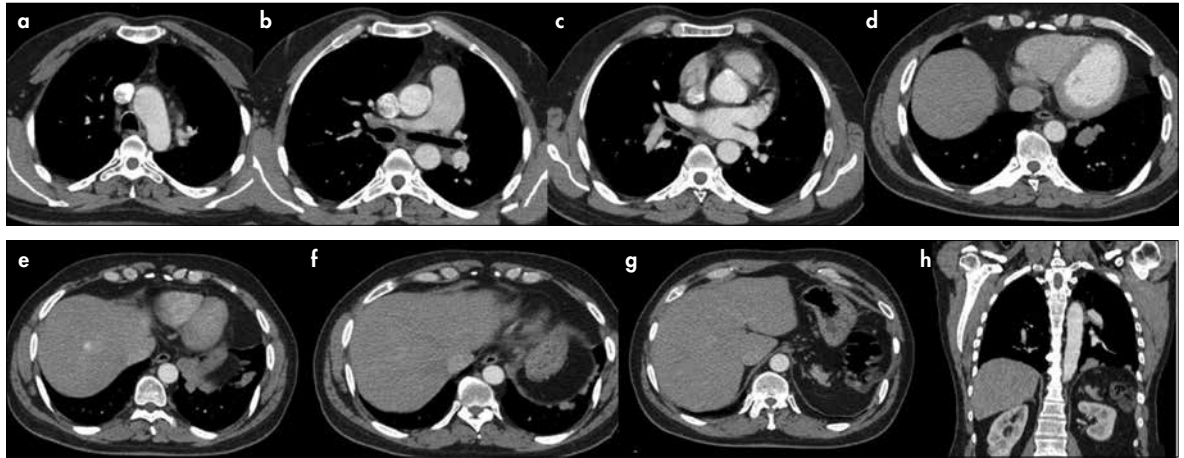


TANINIZ NEDİR?

Olgu 2

40 yaşında, erkek olgu birkaç haftadır devam eden öksürük nedeni ile çekilen akciğer grafisinde patoloji saptanması üzerine kontrastlı toraks bilgisayarlı tomografi (BT)

incelemesi gerçekleştirildi. Olgunun hemogram ve biyokimya incelemeleri normal sınırlardadır. Mevcut BT kesitleri ile tanınız nedir?



Resim 1. a-h. Toraks ve üst abdomene yönelik kontrastlı aksiyel BT görüntüleri (a-g) ve koronal reformat (h) görüntü

Selen Bayraktaroğlu

Ege Üniversitesi Hastanesi,
Radyoloji Anabilim Dalı,
İzmir, Türkiye

Sorumlu Yazar:
Selen Bayraktaroğlu

E-posta:
selenb2000@gmail.com

©Telif Hakkı 2017 Türk Radyoloji
Derneği - Makale metnine www.turkradyolojidergisi.org web
sayfasından ulaşılabilir.

©Copyright 2017 by Turkish Society
of Radiology - Available online at
www.turkradyolojidergisi.org

Yanıtlarınızı info@turkradyolojidergisi.org adresine gönderiniz, gelecek sayıda doğru yanıt veren meslektaşlarımızın isimleri dergimizde yayınlanacaktır.